Münster.1932.№ 62 Med Diss.

Staatl. Preuß. Chir. Univ.-Klinik Münſter i. W.
(Direktor: Prof. H. Coenen.)

Die praemature Synoſtoſe der Halswirbelſäule (Klippel-Feil'ſches Syndrom) und ihre Deutung.

Inaugural-Diſſertation

zur Erlangung der Doktorwürde der Hohen Mediziniſchen Fakultät der Wilhelms-Univerſität zu Münſter (Weſtf.)

vorgelegt von

Hans Timmerkamp, Caſtrop-Rauxel i. W.

Druck von Ziegemeyer & Co., Bünde i. W.

Referent: Privatdozent Dr. H. Walter.
Correferent: Prof. Dr. Coenen.
Dekan: Prof. Dr. Vogt.

R. UNIV.
BIBLIOTHEEK
LEIDEN

MEINEN LIEBEN ELTERN
IN DANKBARKEIT UND VEREHRUNG
GEWIDMET

Digitized by the Internet Archive
in 2026

https://archive.org/details/IA41547402_0021

Die praemature Synoſtoſe der Halswirbelſäule (Klippel-Feil'ſches Syndrom) und ihre Deutung.

1912 ſtellten M. Klippel und A. Feil in Paris bei Gelegenheit einer Demonſtration ein Krankheitsbild mit den Hauptſymptomen: Fehlen des Halſes, tiefer Haaranſatz und Hemmung der ſeitlichen Halsbewegungen auf. Da der vorgeſtellte Patient an einer interkurrenten Krankheit ſtarb, konnte auch die anatomiſche Grundlage dieſer Mißbildung klargeſtellt werden. Es handelte ſich um eine vollſtändige Synoſtoſierung der Halswirbelſäule; die einzelnen Wirbel waren nicht mehr zu erkennen. Sie bildeten einen einzigen Block, von Klippel und Feil als „maſſe dorſocervicale" bezeichnet. Anſcheinend beſtand der Block aus vier Wirbeln. Atlas und Epiſtropheus waren nicht vorhanden, es beſtand durchgehende Spina bifida. Zwiſchen Hinterhaupt und Kreuzbein fanden ſich im ganzen nur 12 Wirbel.

Dubreuil-Chambardel haben gelegentlich einer Zuſammenfaſſung gleicher und ähnlicher Fälle im Jahre 1921 zuerſt den Ausdruck „Klippel-Feil'ſches Syndrom" gebraucht. 1927 ſtellte P. Siwon in der Feſtſchrift für Garré etwa 30 bis dahin bekannte Krankheitsfälle zuſammen. Die meiſten Mitteilungen ſtammten aus Frankreich und Italien; 3 Fälle wurden in Amerika publiziert.

Im folgenden ſoll kurz auf einige in den letzten Jahren erfolgte Mitteilungen eingegangen werden. F. Partſch beſchrieb 1925 ein junges Mädchen mit den oben genannten Hauptſymptomen.

Das Röntgenbild ergab eine Synoſtoſe des 2. bis 6. Halswirbels, auffällige Verringerung der Wirbelſäule, Fehlen des hinteren Bogens des Atlas und Epiſtropheus. Harald Nilſonne berichtete 1928 über 2 Fälle, die 2 Mädchen von

2 und 2¼ Jahren betrafen. Es bestand eine erhebliche Verkürzung des Halses, der Kopf wurde stark vorgebeugt gehalten. Die Beweglichkeit war sehr herabgesetzt. Das Röntgenbild zeigte im ersten Falle, daß die Halswirbelsäule und die obersten Brustwirbel eine zusammenhängende Masse bildeten, im zweiten Falle war eine ausgesprochene Hypoplasie der Halswirbelsäule und knöcherne Verbindung der 3 unteren Halswirbel deutlich zu erkennen.

Bei beiden Mädchen fand sich Spina bifida, beim ersten C. 6-Thl., beim zweiten angedeutet Th. 2-3. Die Skapula stand bei beiden Kindern hoch, im ersten Falle unbedeutend, im zweiten war sie stark fixiert, wodurch die Elevation des Armes erheblich eingeschränkt war. P. Ingelrans (Lille) beschrieb 1926 einen Knaben, bei dem er knöcherne Verschmelzung aller Halswirbel zu einem Block feststellte. Außerdem bestand Schiefstellung des Kopfes mit Bewegungseinschränkung nach allen Richtungen. Derselbe Autor veröffentlichte 1928 zusammen mit O. Piquet (Lille) 2 Fälle, bei denen es sich um multiple Mißbildungen handelte.

Der erste, ein vierzehnjähriges Mädchen, wies außer dem Klippel-Feil'schen Syndrom der Halswirbelsäule eine doppelseitige Sakralisation des 5. Lendenwirbels, eine Rachischisis des 1. Sakralwirbels, endlich eine angeborene Klumphand auf. Bei dem zweiten, einem siebenjährigen taubstummen Mädchen, handelte es sich außer der Mißbildung der Halswirbelsäule um eine Spina bifida occulta des 2. Lendenwirbels. H. Heidecker (Breslau) berichtete im Jahre 1928 über ein untersetztes achtjähriges Kind, das im Alter von sieben Monaten geboren war. Es hatte einen kurzen, gedrungenen Hals, die Haargrenze stand tief und die Beweglichkeit des Kopfes war stark eingeschränkt. Röntgenologisch zeigten sich die Halswirbel als eine zusammenhängende Masse mit durchgehender Spaltbildung. Die Halswirbelsäule war stark verkürzt. Atlas und Occiput waren verschmolzen. Außerdem fanden sich weitere Anomalien an der Brustwirbelsäule und am Thorax. Die Schulterblätter standen normal hoch.

Es ist noch umstritten, welche Anomalien der Halswirbelsäule oder welche Ausdehnung der Synostose man als Klippel-Feil'sches Syndrom bezeichnen soll. Zum Beispiel protestierte M. Boehm auf dem deutschen Orthopädenkongreß 1925 in Hannover gegen die Bezeichnung Klippel-Feil'sches Syndrom. Es handele sich hier um Fälle von „homme sans col", die er schon 1909 als ossären Schiefhals demonstriert und bezeichnet habe. Boehm bezieht sich hier auf seine 1909 in der Berliner Klinischen Wochenschrift über die numerische Variation des menschlichen Rumpfskeletts erschienene Arbeit. Hierin zeigte er, daß Veränderungen der Halswirbelsäule kongenitalen Schiefhals verursachen können. Er beschrieb damals 2 Fälle mit Atlas-Assimilation, 2 Fälle, bei denen der zweite und dritte Halswirbel und einen Fall, bei dem die obersten Halswirbel synostosiert waren. F. Partsch schloß sich dem Proteste Boehms mit der Begründung an, daß diese Mißbildung schon früher im deutschen Schrifttum bearbeitet und veröffentlicht worden sei. Er schlägt den Namen „Kongenitale Halswirbelsynostose mit (oder ohne) Spina bifida" vor. Hier muß aber daran erinnert werden, daß Jackson Clarke schon 1906 in der Londoner Clinical Society einen Mann mit ausgeprägtem Klippel-Feil'schen Syndrom vorstellte. B. Valentin (Hannover) trat Boehm auf demselben Kongreß entgegen. Er meint, daß man den Begriff des Klippel-Feil'schen Syndroms enger fassen solle und bekräftigte diese Ansicht dadurch, daß er 2 Fälle von ossärem Schiefhals demonstrierte und diese 2 anderen Fällen mit Klippel-Feil'schem Syndrom entgegenstellte. Es ist zuzugeben, daß es sich bei manchen Fällen von kongenitalem, ossärem Schiefhals, Einzelsynostosen und ähnlichen Mißbildungen um Teilsymptome einer Mißbildung handelt, die im Klippel-Feil'schen Syndrom ihre höchste Ausbildung zeigt. H. U. Kallius meint, daß man solche Fälle wohl als „abortive Formen" des Klippel-Feil'schen Syndroms auffassen könne; nach seiner wohlberechtigten Ansicht würde aber eine Zusammenfassung aller derartigen Mißbildungen unter dem Namen Klippel-Feil'sches

Syndrom eine Verwiſchung der kliniſchen Bedeutung des eigentlichen Krankheitsbildes herbeiführen.

A. Feil unterſchied 1919 in ſeiner Doktor-Diſſertation 3 Arten:

1.) Die teilweiſe numeriſche Reduktion der Halswirbelelemente.

2.) Völliges Fehlen der Halswirbelſäule.

3.) Die teilweiſe numeriſche Reduktion der Wirbelſäule, nicht auf die Halswirbel beſchränkt, ſondern ſich auf die ganze Wirbelſäule erſtreckend.

Feil macht alſo für die Verkürzung der Halswirbelſäule, die ja das hervorſtechendſte Merkmal des Klippel-Feil'ſchen Syndroms iſt, die numeriſche Reduktion der Wirbelelemente verantwortlich. Dem iſt aber entgegen zu halten, daß die Wirbelanlagen vorhanden geweſen ſein müſſen, weil Zwiſchenwirbellöcher vorhanden ſind und Wurzelſymptome fehlen, aus denen man auf eine Mißbildung des Markes ſchließen könnte. (ſ. U.) Es bleibt immerhin möglich, daß eine Reduktion der Wirbelelemente mit im Spiele iſt. Das Weſentliche iſt jedoch nach H. Walter die frühzeitige Verknöcherung wahrſcheinlich ſchon im verknorpligen Stadium, wodurch das Längenwachstum aufgehoben wird. Walter nimmt eine Aplaſie der Zwiſchenwirbelſcheiben an, wodurch die Verknöcherung ungehindert über die einzelnen Segmente hinwegſchreiten kann und die Differenzierung der Wirbelkörper ausbleibt. Als phyſiologiſche Beiſpiele hierfür nennt er Kreuzbein, Steißbein, den Zahn des Epiſtropheus, die Metacarpalia und die Phalangen.

Im folgenden werden 2 Fälle von Klippel-Feil'ſchem Syndrom beſchrieben, die in der Chirurgiſchen Univerſitätsklinik zu Münſter (Weſtf.) beobachtet worden ſind. Es handelt ſich bei beiden um Perſonen weiblichen Geſchlechts.

Fall 1. Sechzehnjähriges Mädchen. Schmal, graziler, zarter Knochenbau. Größe 1,52 m. Gewicht 46 kg. Der Kopf ſteckt tief zwiſchen den Schultern, der untere Rand des Kinnes befindet ſich genau in Schulterhöhe.

Die linke Schulter ſteht etwas tiefer als die rechte. Der Kopf iſt leicht nach rechts gebeugt und etwas nach links rotiert. Es zeigt ſich eine deutliche Aſymmetrie des Geſichts, die durch eine regelrechte Geſichtsſkolioſe mit der Konvexität nach links hervorgerufen wird. Von den Schultern aus ſetzt der Hals in gedrungener Kegelform an. Beiderſeits bildet der M. trapezius mit dem M. levator ſcapulae eine mächtige Muskelkuliſſe, indem er die tief ſtehende Protuberantia occipitalis externa und das Acromion faſt in gerader Linie verbindet. Es beſteht eine leichte S-förmige Skolioſe der Geſamtwirbelſäule. Die Beugungsfähigkeit des Kopfes beträgt nach allen Richtungen nur ſchätzungsweiſe 5 Grad von der Mittellinie aus. Die Drehbewegung des Kopfes iſt nach rechts ſoweit möglich, daß das Kinn die Mittellinie erreicht, nach links iſt ſie nur angedeutet vorhanden. Die Entfernung Maſtoid-Acromion beträgt rechts 13, links 17 cm. Umfang des Halſes 41,5 cm. Umfang des Kopfes (Protuberantia-Augenbrauen) 53 cm.

Zum beſſeren Verſtändnis der folgenden Maßangaben diene die Figur 1 (Maßſtab 1:5).

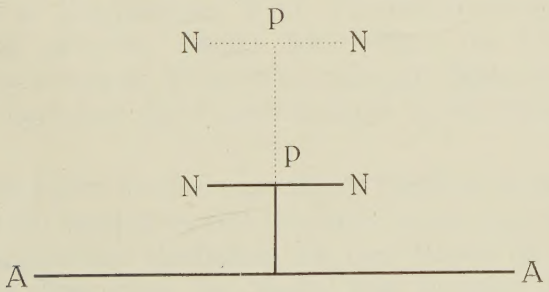

Figur 1.

Die Verbindungslinie von Acromion zu Acromion (A-A) iſt 31 cm lang. Die Linea nuchae (Anſatz des M. trapezius) hat eine Länge von 8 cm. (N-N). Das von ihrem Mittelpunkte (Protuberantia-P) auf die zuerſt genannte Verbindungslinie A-A gefällte Lot hat eine Länge von 6 cm. Dieſes Maß führt den hohen Verkürzungsgrad des Halſes

durch die Mißbildung deutlich vor Augen. Bei einem normalen Menschen müßte dieses Lot auf dieselbe Schulterbreite berechnet etwa 16 cm betragen. (Nach Abbildungen im Lehrbuch der Anatomie des Menschen von H. Braus berechnet.) Diese dem Normalen entsprechenden Verhältnisse sind in Figur 1 gestrichelt dargestellt. Die oben schon erwähnte Muskelkulisse ist wohl zum Teil eine Folge dieser statischen Veränderungen im Skelettsystem. Dies soll an Hand der Figur 2 gezeigt werden. (Maßstab 1:2.)

Es ist eine Körperhälfte dargestellt, der Einfachheit halber ist als Ansatz der Muskelkraft (a) einerseits das Acromion (A), anderseits die Protuberantia (P) angenommen worden. W ist der Schnittpunkt der Linie A-A mit der Wirbelsäule. Die normalen Verhältnisse sind gestrichelt, die pathologischen, unserem Falle entsprechenden, ausgezogen.

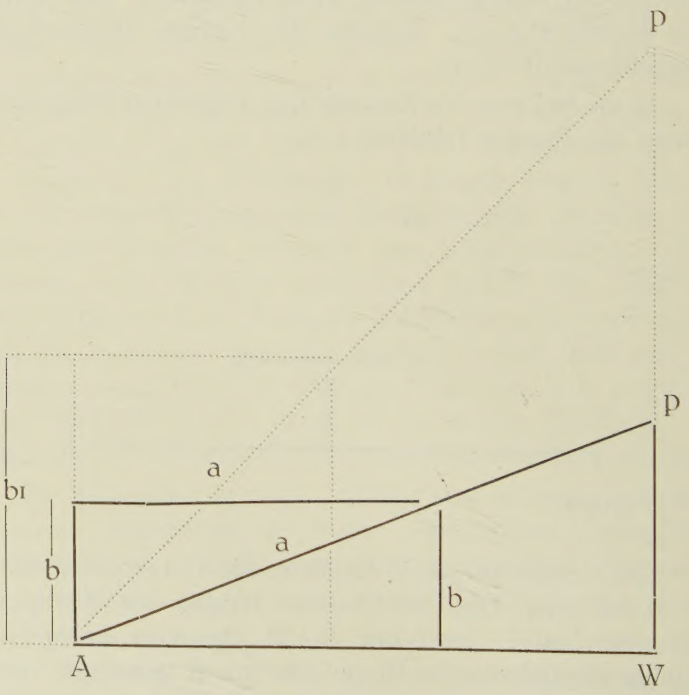

Figur 2 (Maßstab 1:2).

Man ſieht, daß im Normalen die hebende Komponente b viel größer iſt, als unter den in unſerem Falle vorliegenden pathologiſchen Verhältniſſen (bei gleicher Muskelkraft). Um die gleiche Leiſtung zu erzielen, muß die Muskulatur hypertrophieren und einen geſtreckteren Verlauf annehmen.

Die inneren Organe zeigen keinen pathologiſchen Befund. Am Nervenſyſtem finden ſich keine krankhaften Veränderungen. (s. o.)

Röntgenologiſch findet ſich eine Verſchmelzung der unteren Halswirbel, die auch den erſten und zweiten Bruſtwirbel umfaßt. (Maſſe cervicale.)

Wegen techniſcher Schwierigkeit bei der Röntgenaufnahme infolge Unbeweglichkeit des Kopfes iſt nicht deutlich zu entſcheiden, wieweit die oberen Halswirbel an der Synoſtoſe beteiligt ſind. Selbſt Aufnahmen durch den geöffneten Mund bringen keine Klarheit. Einzelne Wirbel ſind nicht zu erkennen, dagegen ſind verſchiedene Zwiſchenwirbellöcher vorhanden. (s. o.) Die verſchmolzenen Halswirbel zeigen außerordentlich atrophiſchen Knochenbau. (Inaktivitätsatrophie.) Spina bifida fehlt.

Fall 2. Zweijähriges Kind. Familienanamneſe o. B., rechtzeitig geboren, zweite Schädellage. Im Alter von 8 Monaten Krämpfe. Wegen Verdachts auf abgeheilte Spondylitis tuberkuloſa der Halswirbelſäule in die Klinik überwieſen.

Genügender Ernährungszuſtand. Ziemlich großer Kopf, der ſtark im Genick ſteht. Hals ſehr kurz, ſeitlich vorſpringende ſchwimmhautartige Hautfalten, die dem Rande des oberen Trapezius entſprechen. Der Muskel fühlt ſich platt, dünn an. Der äußerſte Rand iſt etwas kräftiger, ſtrangartig. Die Dornfortſätze ſind nicht einzeln zu fühlen. Der 7. Halswirbel-Dornfortſatz iſt deutlich, der 6. und 5. noch eben abgrenzbar, dann verſchwinden die Dornfortſätze zwiſchen den ſtark angeſpannten Nackenmuskeln und unter dem nach hinten ausgezogenen Hinterhaupt. Der Kopf ſitzt ſozuſagen auf den Schultern und iſt ſchlecht beweglich. Die vorderen Halsmuskeln und der Sterno cleido ſind vorhanden. An der

übrigen Wirbelsäule ist äußerlich nichts Pathologisches nachweisbar. Es finden sich weder grobe Ausfälle der Beweglichkeit noch des Gefühls. Die inneren Organe sind ohne nachweisbare Veränderungen. Pirquetsche Probe negativ.

Der Röntgenbefund ergibt eine Mißbildung im Bereich der Halswirbelsäule. Die ersten 3 Halswirbel sind annähernd normal entwickelt, die übrigen Halswirbelkörper bilden eine verschmolzene Masse, in der Wirbelbogen nicht zu erkennen sind.

Die Fortschritte der Vererbungsbiologie haben die früheren Anschauungen über die Entstehungsursache der kongenitalen Mißbildungen (z. B. intrauterine Druckerhöhung, Fruchtwassermangel, amniotische Abschnürungen) in den Hintergrund treten lassen. Das kongenitale Klippel-Feil'sche Syndrom ist auf eine Mutation des Idioplasmas zurückzuführen. Nach Erwin Baur sind sogenannte Faktormutationen bei Menschen sehr häufig; er glaubt, daß wohl der größte Teil der vielen erblichen Mißbildungen von solchen Mutationen herrührt. Da die große Mehrzahl der Mutationen dem rezessiven Erbgang folgt, darf es bei der ausgesprochenen Seltenheit der Klippel-Feil'schen Mißbildung nicht wundernehmen, daß noch in keinem Fall familiär gehäuftes Auftreten gefunden wurde. Die familiäre Polyphaenie ist ein Charakteristikum der meisten kongenitalen Mißbildungen des Skelettsystems. Um eine Erblichkeit unserer Mißbildung zu beweisen, wären systematische Familienuntersuchungen durchzuführen, wobei auf Deformitäten der Wirbelsäule, wie auf Synostosierung nur einzelner Wirbel zu achten wäre.

Literatur-Verzeichnis.

1. Baur-Fiſcher-Lenz: Vererbungslehre und Raſſenhygiene. Verlag Lehmann, München.
2. Boehm M.: Berl. Klin. Wſchr. 1909, S. 1485.
3. Boehm, Valentin und Partſch: Orthopäden-Kongreß 1925, Zeitſchr. f. orthop. Chir. 1925.
4. Braus, Lehrb. der Anatomie des Menſchen, Verl. Springer Bd. 1, Fig. 127 u. 131.
5. Heidecker, H. Zbl. Chir. 1928, S. 568.
6. Ingelrans, P. Ztſchr. f. orthop. Chir. 1927, S. 474.
7. Kallius, H. U. Arch. f. Orthop. u. Unfall-Chir. 1931, S. 440.
8. Nilſonne, H. Zbl. Chir. 1928, S. 893.
9. Partſch, F. Ztſchr. f. orthop. Chir. 1925.
10. Siwon, P. Zbl. Chir. 1927, S. 3247.
11. Walter, H. Arch. f. orthop. u. Unfall-Chir. 1931, S. 225.
12. Partſch, F. Arch. f. orthop. u. Unfall-Chir. 1926, S. 199.

Lebenslauf.

Ich, Hans Timmerkamp, wurde am 9. Mai 1905 als Sohn des Lehrers Carl Timmerkamp und ſeiner Ehefrau Maria geborene Brinkord geboren. Ich beſuchte 4 Jahre die Volksſchule zu Bünde i. W., dann war ich neun Jahre auf dem Realgymnaſium zu Bünde, das ich Oſtern 1924 mit dem Zeugnis der Reife verließ. Zunächſt ſtudierte ich 2 Semeſter Maſchinenbau an der Techniſchen Hochſchule zu Hannover. Oſtern 1925 begann ich mein mediziniſches Studium an der Univerſität zu Münſter. Oſtern 1927 beſtand ich in Tübingen das ärztliche Vorexamen. Meine kliniſchen Semeſter verbrachte ich in Innsbruck und Münſter, wo ich am 16. Juli 1930 das mediziniſche Staatsexamen beſtand. Seit dem 1. Auguſt 1930 bin ich als Medizinal-Praktikant am Rochus-Hoſpital zu Caſtrop-Rauxel tätig.